

## IVG par méthode instrumentale entre 14 et 16 SA

### Technique pas à pas

*Avertissement : cette fiche technique s'adresse à des professionnel.le.s qui maîtrisent déjà la technique de l'IVG instrumentale. Nous ne reprenons pas la description de la totalité du manuel opératoire de celle-ci.*

Si jusqu'à 15 SA, il est parfois possible de réaliser l'avortement uniquement par aspiration, technique de référence pour les IVG à 14 SA, entre 14 et 16 SA, il est nécessaire de maîtriser la technique dite de Dilatation-Evacuation (D&E).

#### Points clés

- Une bonne préparation cervicale
- Une dilatation suffisante
- Un échoguidage
- Un geste sous syntocinon

#### **La préparation cervicale :**

On associe mifépristone et misoprostol

- Mifépristone 200 mg 36 à 48 heures avant le geste

*Si possible ne pas réduire le délai*

- Misoprostol 400 microgrammes de (Misoone 1 cp ou Gymyso 2 cp) 2 à 3 heures avant le geste par voie jugale ou per os

*Contrairement aux termes de grossesse plus jeunes où le misoprostol peut être donné ½ heures avant le geste, le délai de 2 heures d'action est nécessaire*

Ne pas oublier les antalgiques (Ibuprofène 600 mg + Néfopam 40 mg + Paracetamol 1 gr ) 1/2h avant le misoprostol.

Attention avec l'association Mifépristone + misoprostol une expulsion peut avoir lieu, surveiller l'apparition de CU.

Cas particuliers où l'association mifépristone + misoprostol + dilapan peut être nécessaire :

Dans quelques cas où l'on craint une dilation difficile tels que ATCD de conisation, col punctiforme, utérus multi-cicatriciel, IVG au 90 ièm percentile de 16 sa (BIP = 38 mn) en début de pratique, on peut utiliser la triple association mifépristone + misoprostol + dilapan

La séquence d'administration que nous vous conseillons est alors la suivante :

- 36 à 48 h avant 200 mg de Mifépristone
- Le jour de l'intervention :
  - H0 : Ibuprofène 600 mg + Néfopam 40 mg + Paracetamol 1 gr
  - 30 mn plus tard 400 microgrammes de misoprostol par voie jugale
  - 1h après le miso: pose de Dilapan, au moins 2 et idéalement 3
  - Passage au bloc 3/4h après la pose de Dilapan

**La dilatation du col**

La procédure de D&E ne doit pas être effectuée si le col n'est pas suffisamment préparé. La dilatation doit être suffisante pour permettre une insertion aisée des instruments et pour extraire les tissus sans rencontrer de résistance importante.

Le degré de dilatation requis augmente avec l'âge gestationnel.

- entre 14 et 15 SA, le col doit être dilaté au moins jusqu'à la bougie n° 14 ou n° 15
- entre 15 et 16 SA, le col doit être dilaté au moins jusqu'à la bougie n° 15 ou n° 16

*Si le col peut admettre une bougie d'un diamètre supérieur, utiliser des bougies plus grandes sans dépasser la bougie n°16.*

**En pratique :** évaluer l'efficacité de la préparation cervicale en début du geste. Si la dilatation est difficile et en fonction de la dilatation souhaitée, il peut être nécessaire d'administrer une dose supplémentaire de misoprostol ou mettre en place des dilateurs osmotiques(Dilapan\*). Le geste sera repris plus tard : 1 heure au moins après une nouvelle dose de misoprostol, 3 heures après la pose de Dilapans.

Une dilatation insuffisante est source de prolongation excessive du geste et augmente le risque hémorragique.

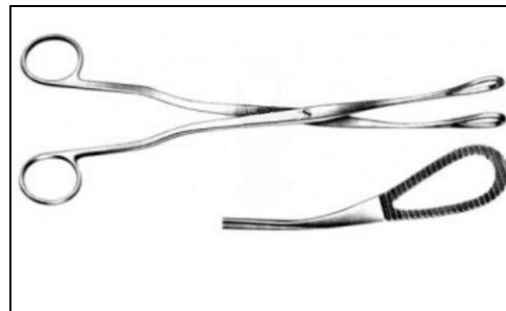
### **L'évacuation de l'utérus**

- Commencer par une aspiration intra-utérine (prendre la plus grosse canule disponible) et aspirer le liquide amniotique.
- Demander l'injection de 5 unités de syntocynon en IVL qui peut être poursuivie par 10 U dans une poche de 250 ml durant toute la procédure. L'ocytocyne provoque la contraction de l'utérus qui
  - favorise le décollement du trophoblaste « délivrance dirigée per abortum »
  - diminue le risque de perforation
  - diminue les pertes sanguines
- Extraire le trophoblaste s'il se présente à l'orifice externe par traction douce.
- Réaliser la procédure de D&E. sous contrôle échographique à l'aide d'une pince

*Le type de pince recommandée est une pince de Mc Clintok 24 cm*

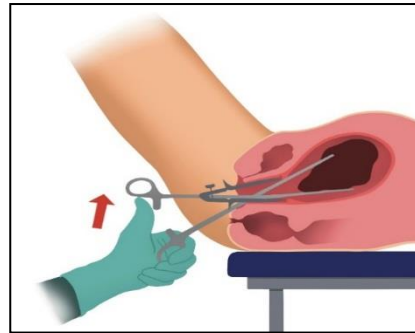
*C'est un modèle qui peut être introduit dans l'utérus avec une dilatation de 12 et qui ne se démonte pas. Les pinces à faux germes habituellement disponibles sont trop larges et démontables. La disjonction des branches de la pince pendant le geste le complique beaucoup.*

*Pince de Mc Clintok 24*

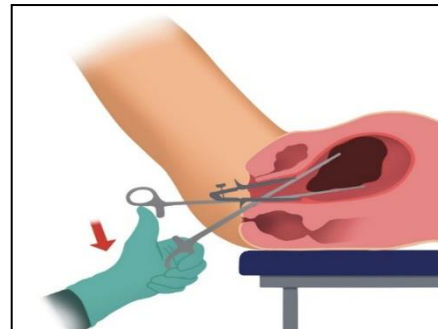


- Introduire la pince sous contrôle écho

- Une fois introduite dans l'utérus, la pince doit s'ouvrir verticalement et non pas horizontalement (*Figure 1*)

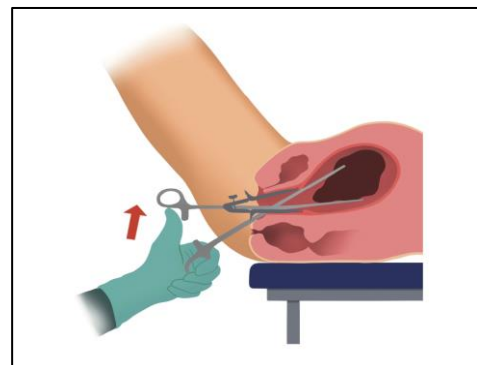


- Après passage de l'orifice cervical interne, ouvrir la pince aussi largement que possible en abaissant la main et la pince en direction du sol pour amener les mâchoires de celle-ci dans la partie antéro-inférieure de l'utérus. (*Figure 2*)



- Evacuer les tissus, en fermant les mâchoires de la pince autour des tissus fœtaux et la faire pivoter de 90° avant de la retirer par traction douce avec des petits mouvements de droite/ gauche de la main.

- Pour ne pas saisir le myomètre avec la pince : maintenir la pince en bas et au milieu de la cavité utérine et ne pas aller au fond de la cavité utérine, ce qui augmente le risque de perforation. (*Figure 3*)



- Répéter le geste jusqu'à élimination complète du fœtus et du trophoblaste
- 3 conseils pratiques :
  - Recourir à l'aspiration en cours de geste est très utile pour amener à portée de la pince des fragments situés au fond de l'utérus.
  - 5 nouvelles unités de syntocynon en IV lente ou un massage utérin peuvent permettre de ramener des fragments vers la partie basse de l'utérus.
  - Les vacuettes d'aspiration souples, plus longues que les rigides peuvent être utiles
- Terminer le geste par une aspiration qui s'assure de l'absence de tissus résiduels.
  
- Faire une échographie finale de vacuité

### **L'antibioprophylaxie :**

Comme pour les termes plus précoces un dépistage systématique des IST est indiqué.

Il n'y a donc pas lieu de faire une antibioprophylaxie systématique sauf si ce dépistage des IST n'a pas pu être réalisé à temps (contexte d'urgence) . On utilisera alors dans ce cas la Doxycycline et/ou le Metronidazole

### **Anesthésie :**

L'anesthésie peut être générale ou locale. L'anesthésie locale semble possible sous réserve que ce soit vraiment le choix de la patiente (le geste est plus long et nécessite un échoguidage peu discret) et que l'opérateur.e soit très expérimenté.e .

**Rédaction S. Gaudu et P. Faucher:**

### **Références :**

LOI no 2022-295 du 2 mars 2022 visant à renforcer le droit à l'avortement

Dilatation & Evacuation : Reference Guide IPAS 2018

Antibioprophylaxie dans l'IVG\_ recommandations conjointes CNGOF, SFAR, SPILF ; janvier 2020

Faucher P. <https://www.cairn.info/revue-journal-du-droit-de-la-sante-et-de-l-assurance-maladie-2021-1-page-38>.